2020/12/13　第44回 宮城眼科先進医療研究会

いま必要な患者さんに届ける
斜視・小児眼科診療

順天堂大学　眼科学教室
根岸 貴志

順天堂大学附属順天堂医院眼科

- 小児眼科・斜視部門
- １２歳以下の患者すべて
- 成人斜視
- 年間200件ほどの手術　(+外勤先500件)
- 年間約　800名の新患患者
- 年間約8000名の再来患者
- 未熟児網膜症

Withコロナの時代に

- 斜視診療・小児眼科診療は必要とされるのか

- 当院の斜視・小児眼科外来に来院される初診患者さんは減っていません

初診患者の主訴

・外見上の問題(特に小児)
・健診や前医で指摘されて(弱視・視力障害)
・複視
・未熟児網膜症・先天性眼科疾患

複視を伴わない斜視は?

- 間欠性外斜視
- 80Δを越えても融像出来る人もいる
- 手術をしたほうがいいとは言わない
- 治療を提案すると8割以上手術希望する
- 患者さんは何を期待して手術を受けるのか?

本日の講演内容

- Withコロナ時代に必要なスクリーニングのスキルについて
- 症例を提示しながら必要とする患者に届ける治療を一緒に考える

コロナ時代の小児診療

- マスクしてくれない
- いろいろなところを触りがち
- 泣かせたくない
- 押さえつけたくない

泣く子がくるぞ〜

- 前なんかされた
- 先生が怖い
- 白衣が怖い
- 知らないヒト
- 検査でおこられた



研修医に任せると

泣かせないためには

- 顔に触らない
- いきなり検査しない
- 機嫌をなおしてから
- 楽しい思い出を残す
- 次に回せるなら次

今日できることをやる

- 小児の検査はこどもの成長に応じてできることがどんどん変わる
- 今日できることをやる
- 今日やらないとダメなことをする

- 緊急疾患の除外が最重要

スクリーニング

- Skiascopeが最適
- 光が弱い
- 離れて出来る
- 触らずできる
- 半暗室で可能

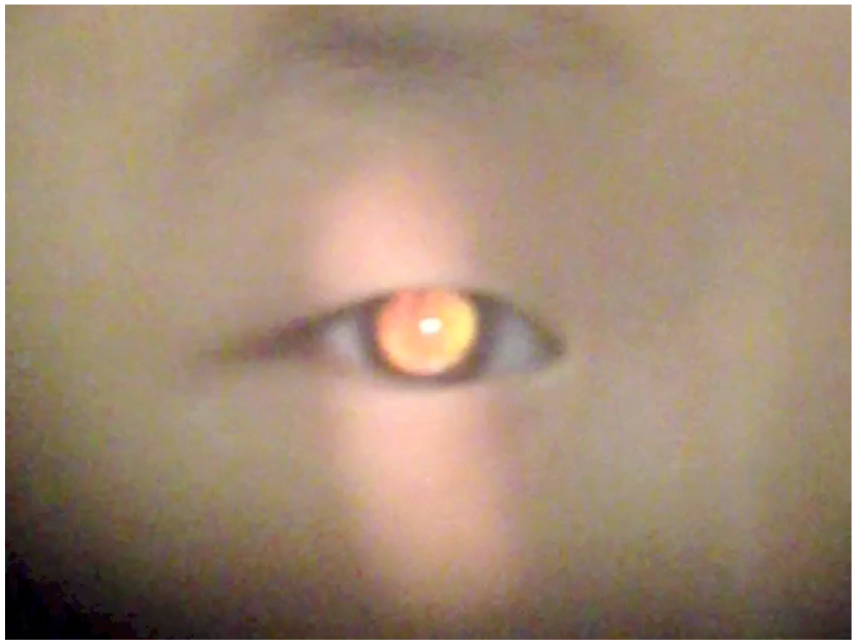

Skiascope

暗すぎ	反射光	明るすぎ
↓	↓	↓
異常	正常	異常

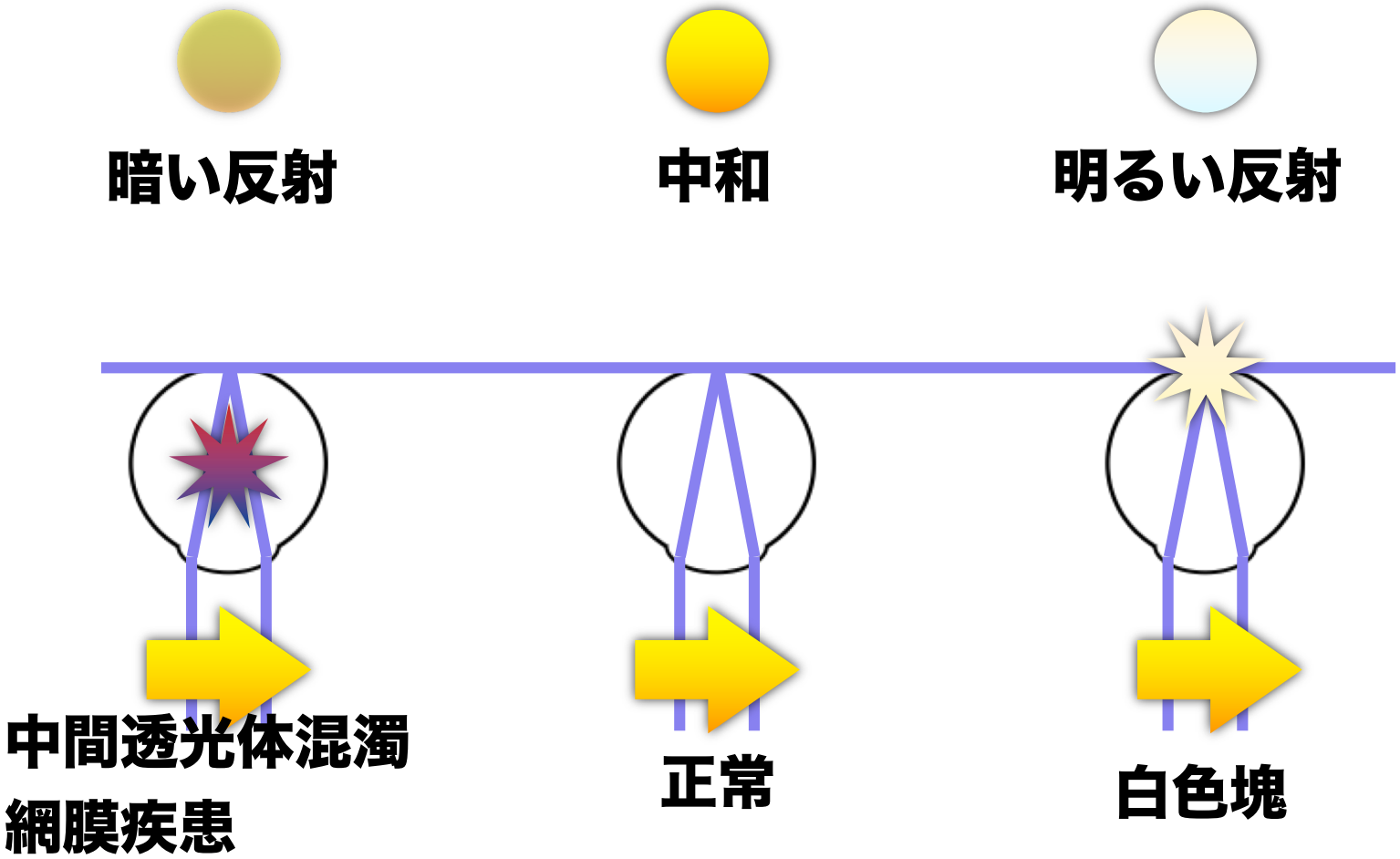
暗い反射
中和
明るい反射
中間透光体混濁
網膜疾患
正常
白色塊

症例1

- 0歳11ヶ月男児
- 小児科からの紹介による眼科初診
- 主訴：ときどき左の上斜視

Skiascope

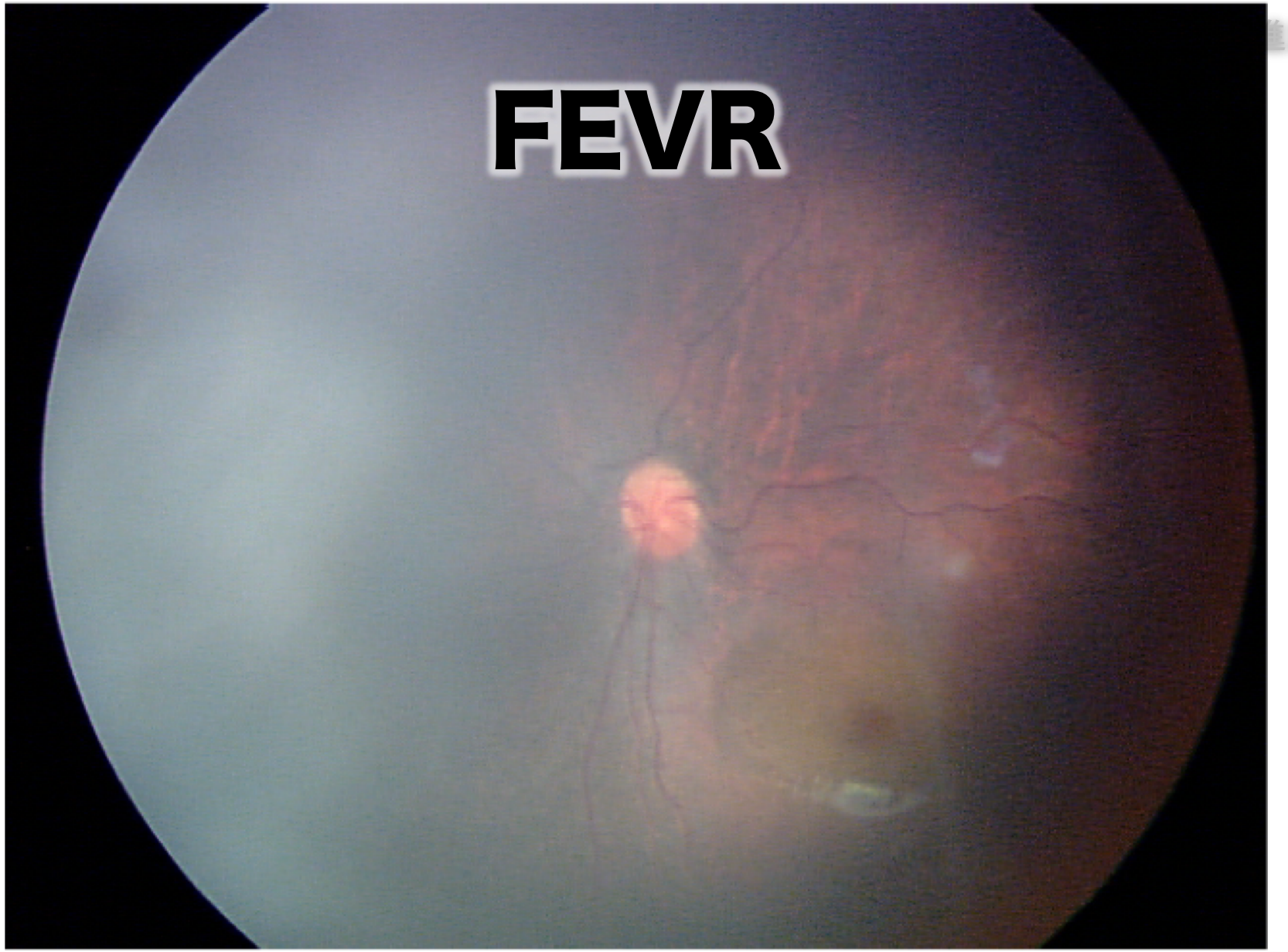

進医療研究会

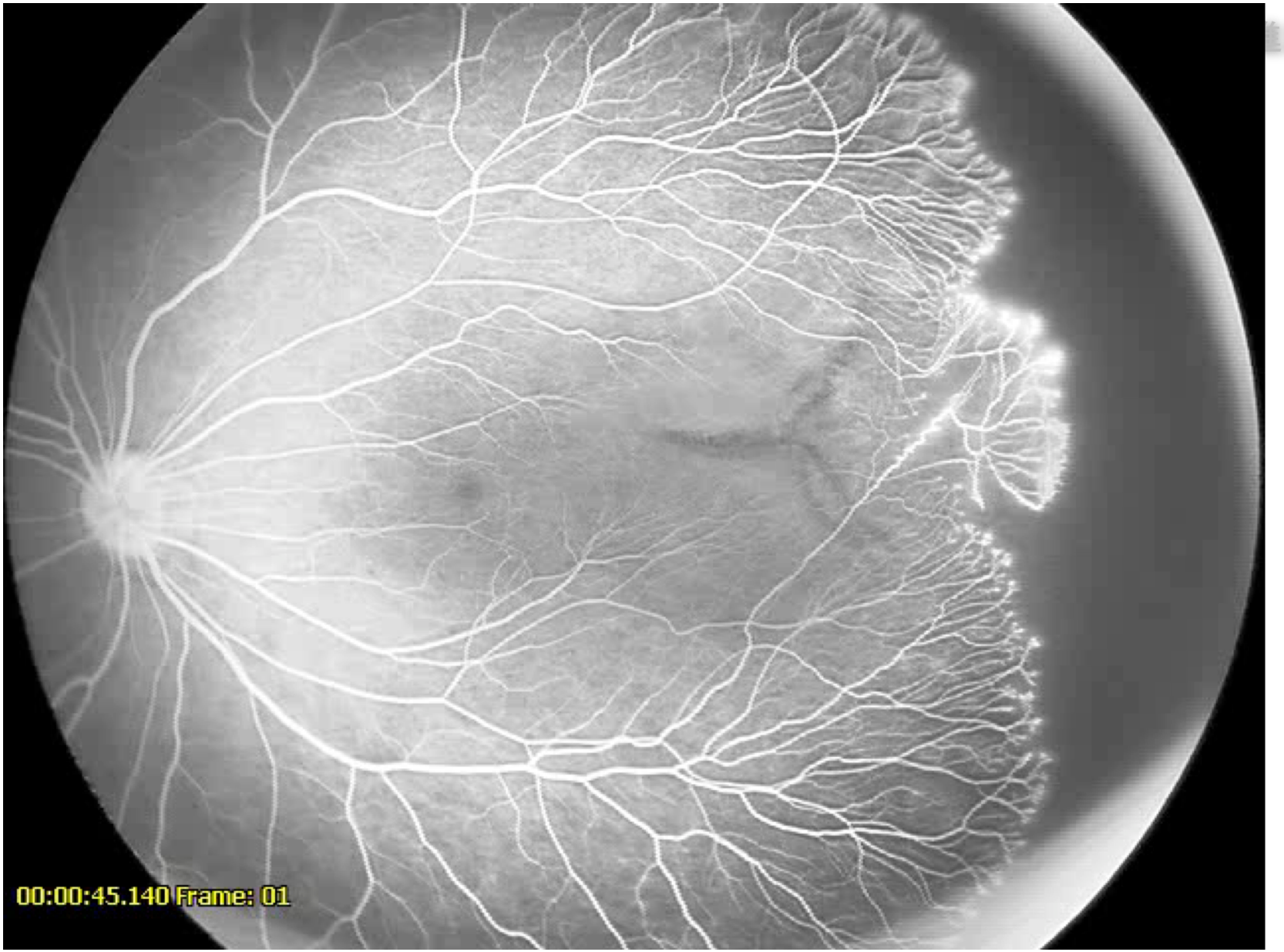

進医療研究会

右LASER後



160mw
0.3sec
726spots

左LASER後

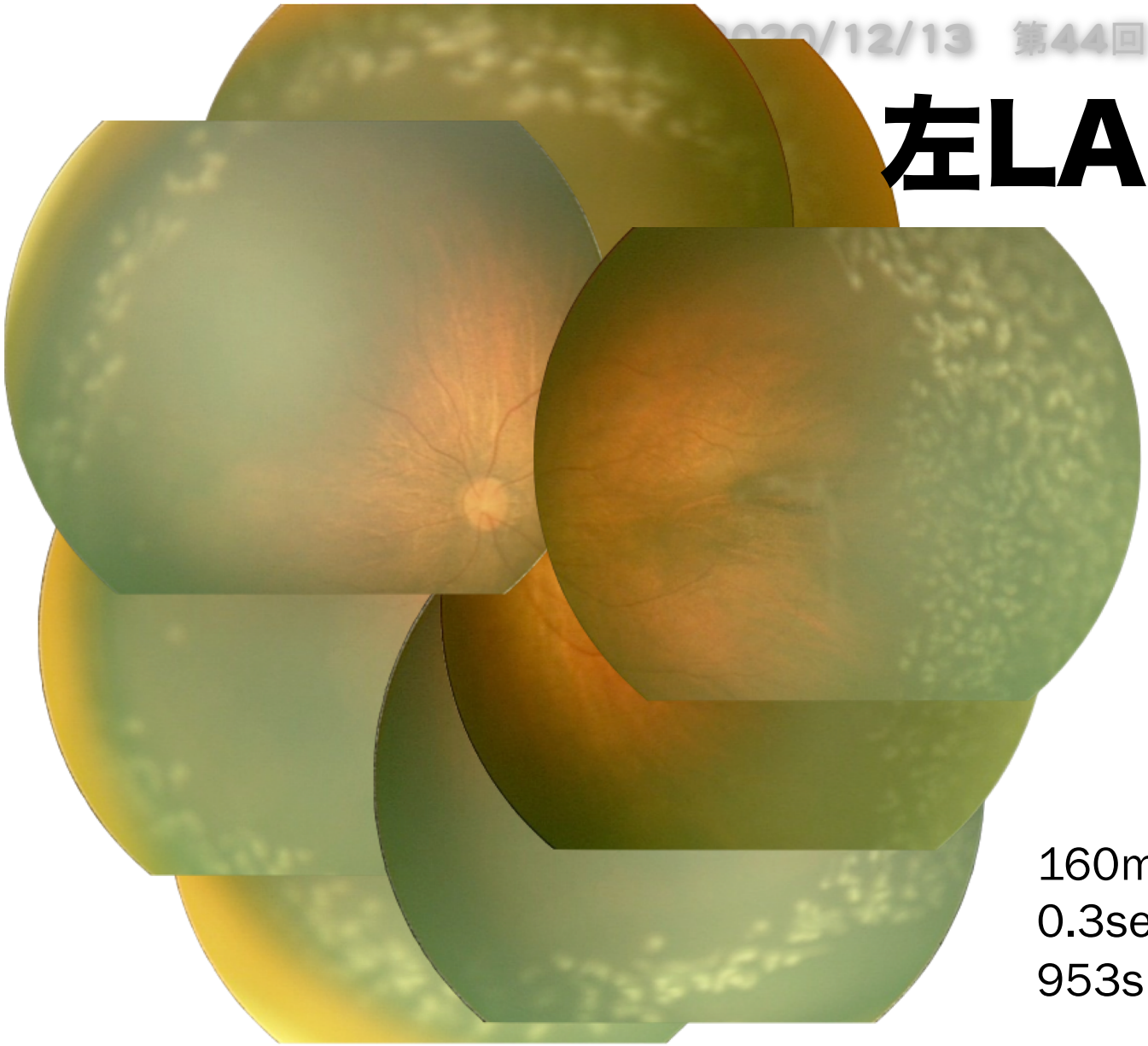

160mw
0.3sec
953spots

症例2

- 白色瞳孔のため来院　１歳8ヶ月
- 一見眼底は正常→白色瞳孔??
- 母親に写真を提示してもらう

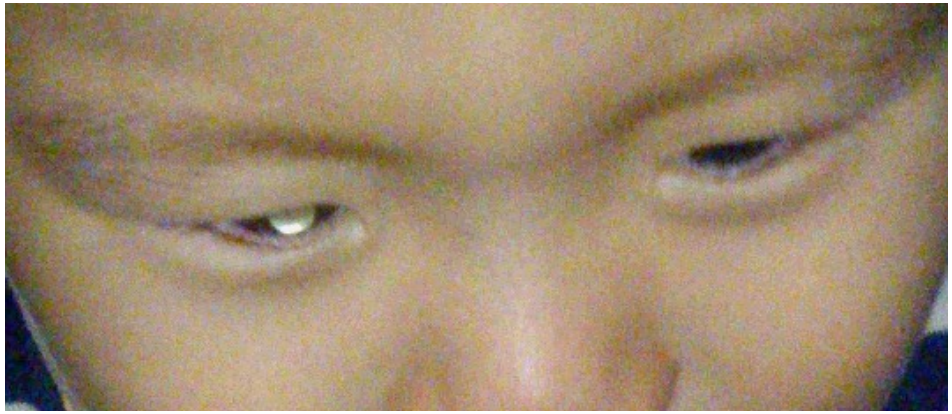

脈絡膜コロボーマ

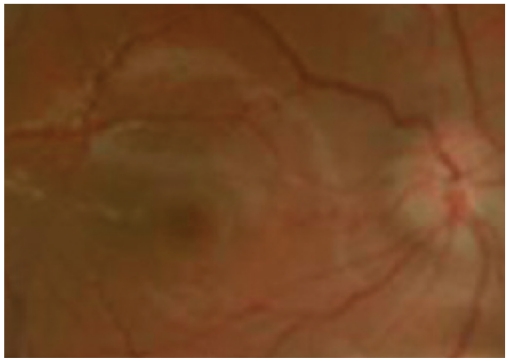

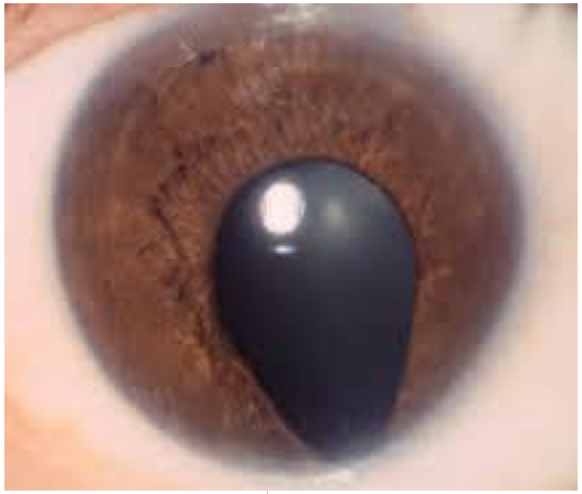

参考画像

脈絡膜コロボーマ

- 眼杯の閉鎖不全
- 先天奇形
- 下方欠損
- 視力障害
- 網膜剥離
- 緑内障

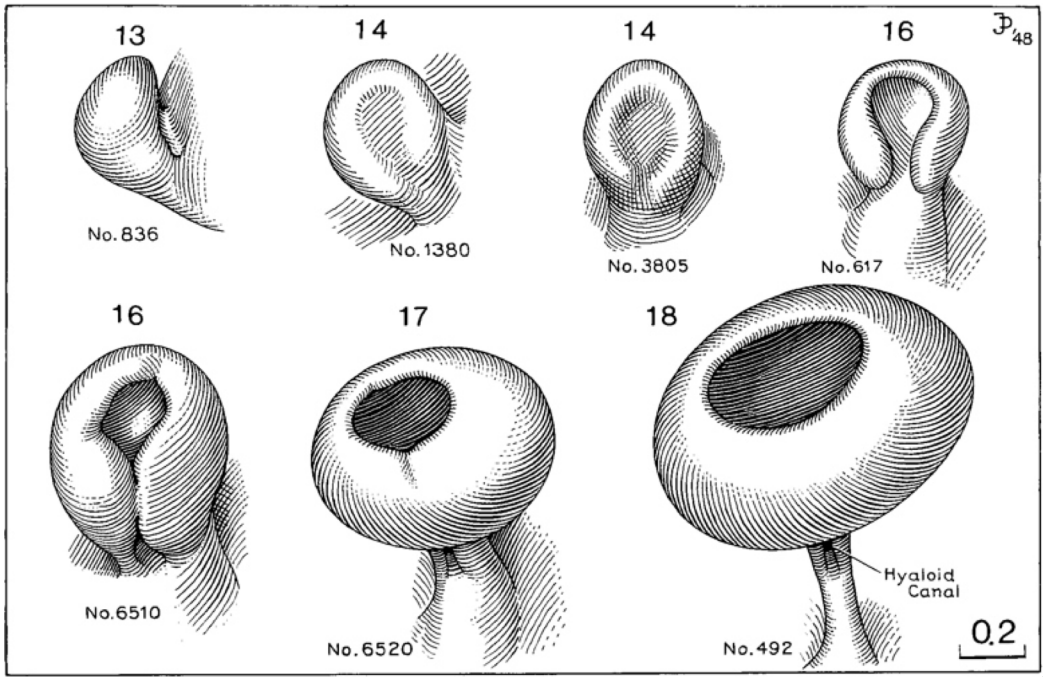

The Endowment of for Human Development
https://www.ehd.org/

経過

- 両眼性脈絡膜コロボーマ
- 父、妹にも同様の所見(家族性)
- 視力は4歳半で
  RV=(0.4)　LV=(0.1)

症例3

- 3歳男児
- 健診で左の視力が出にくく紹介初診
- 既往歴・家族歴：特記事項なし

症例3

- 視力
- 右1.2(n.c.)
  左0.01(0.01 x -21.0 cyl -3.5 ax 40)
- 屈折（無散瞳）
  右 <+0.50, -0.25, 69>
  左 <-25.50, -4.00, 16>

Skiascope

右
+0.50, -0.25, 69

左
-25.50, -4.00, 16

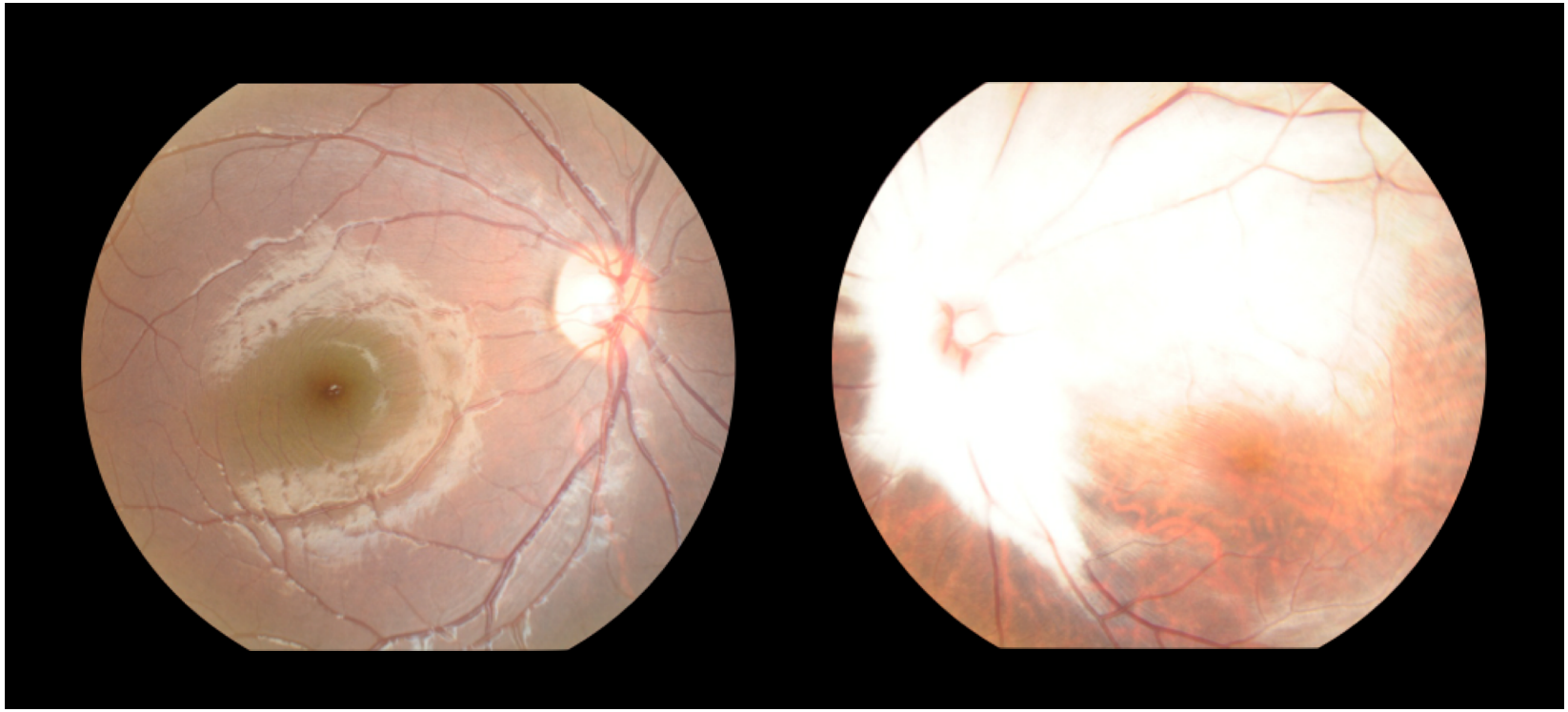

右		左
+1.50, -0.25, 35	サイプレ	-11.00, -2.75, 44
21.5mm	眼軸長	25.5mm
11mmHg	眼圧(iCare)	9mmHg

網膜有髄神経線維

- 視神経は有髄神経線維
- 髄鞘は篩板より眼球内に入らない

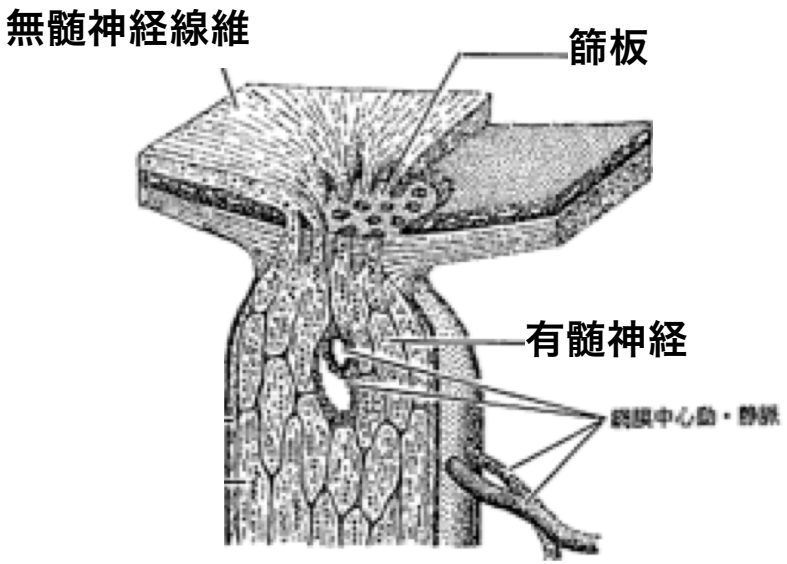



網膜有髄神経線維

- 篩板を超えて髄鞘が眼球内に迷入したことでおきる
- 通常視力は良好だが、強度近視を伴い乳頭の全周にわたる場合は視力が出にくく、弱視治療にも反応しにくい
- 髄鞘への反射でSkiaが明るい

症例 4

- ８ヶ月　男児
- 主訴眼球の大きさの左右差
- 現病歴　生後4ヶ月頃から右眼の反射の左右差を両親が気づく。生後7ヶ月頃より右眼が左眼よりも大きいことに気づき初診。
- 既往歴・家族歴 特になし

初診時現症

・角膜径
　右眼　13mm　　左眼　11mm

・眼圧　　(iCare®にて測定)
　右眼　52mmHg (緑内障)
　左眼　12mmHg

初診時現症

- 右眼角膜は著明に混濁
- 右眼前房は著明な浅前房
- 右眼瞳孔は散瞳固定
- 対光反応鈍
- 眼圧 52mmHg
- 右眼眼底は透見不能

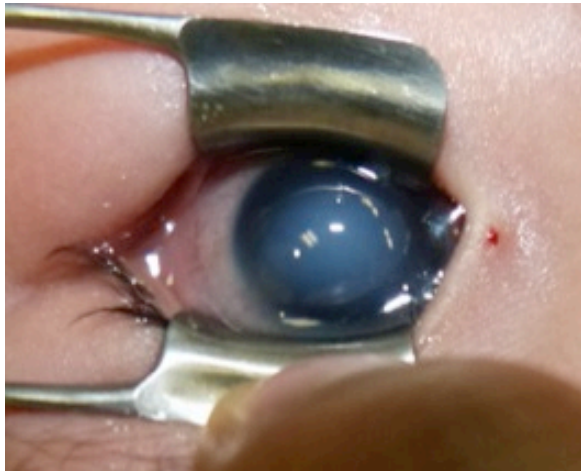

B-mode

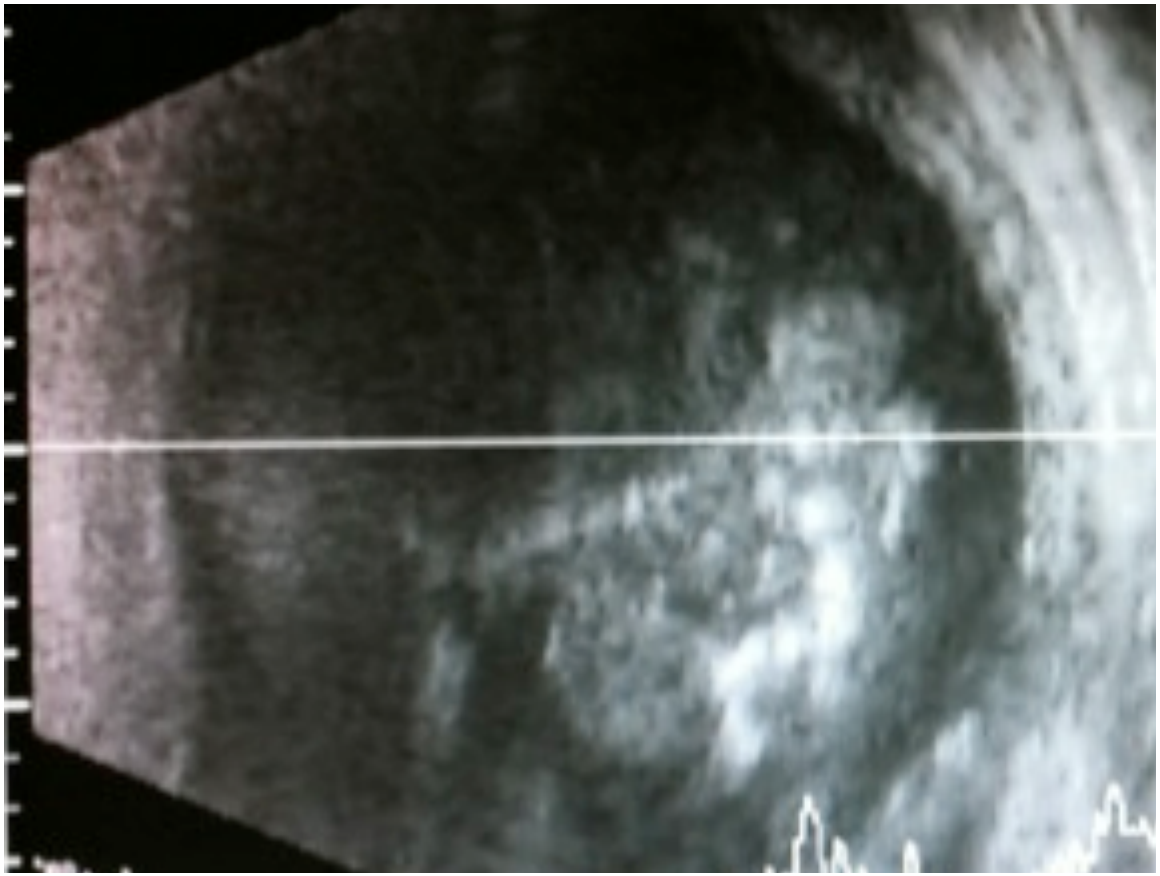

CT

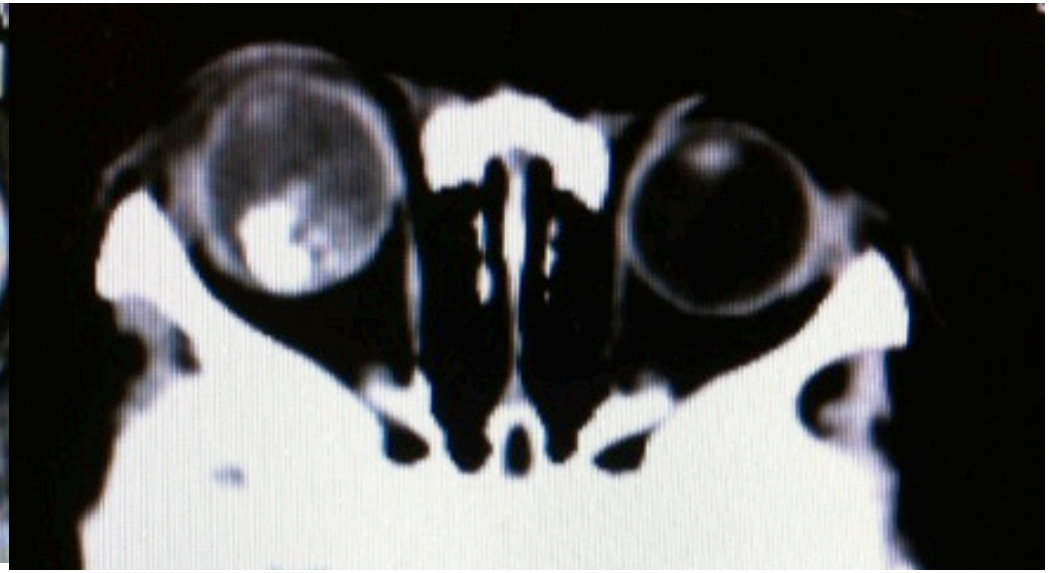

MRI　　CT

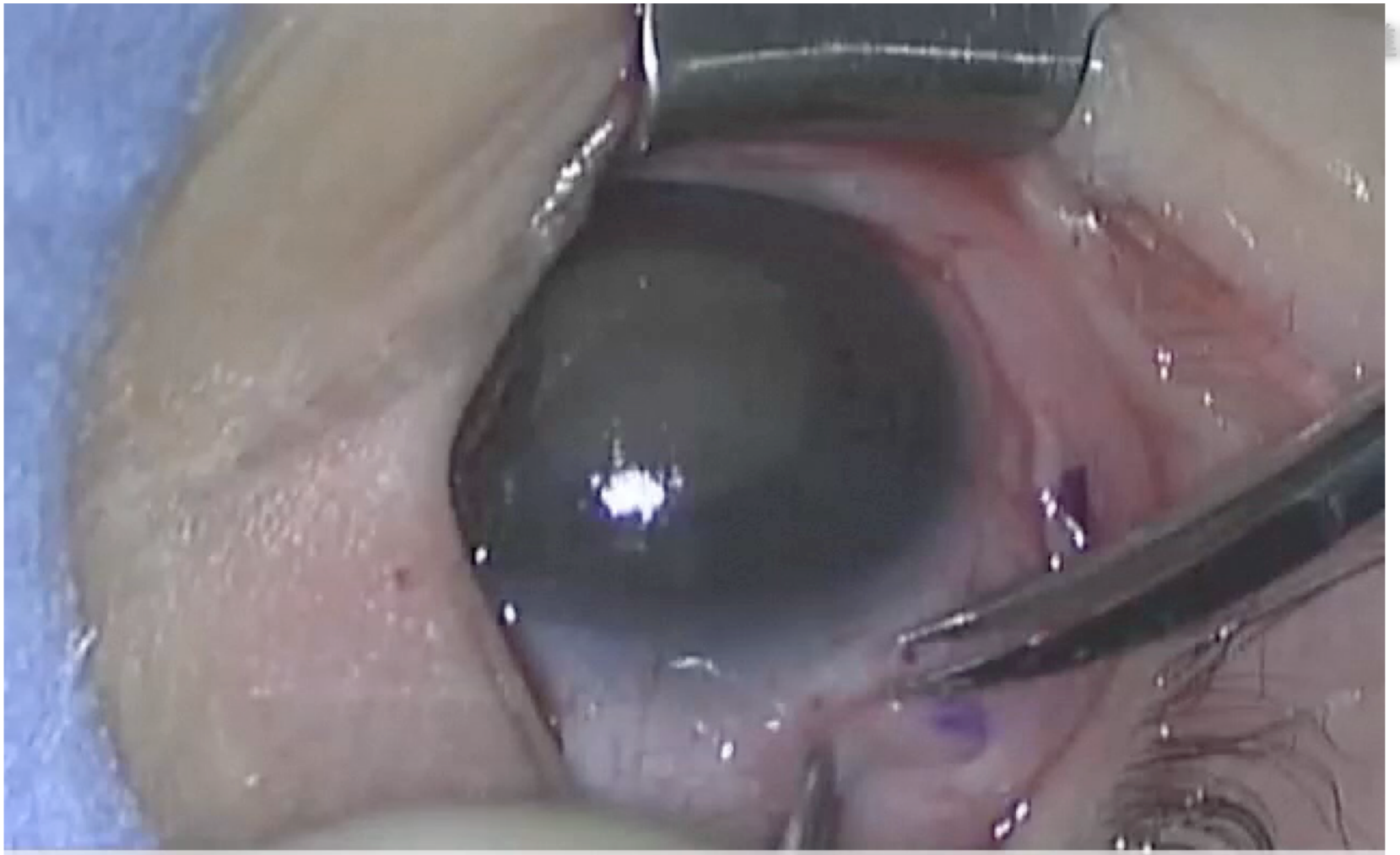

同様にマーキングして9時に切開

医療研究会

網膜芽細胞腫

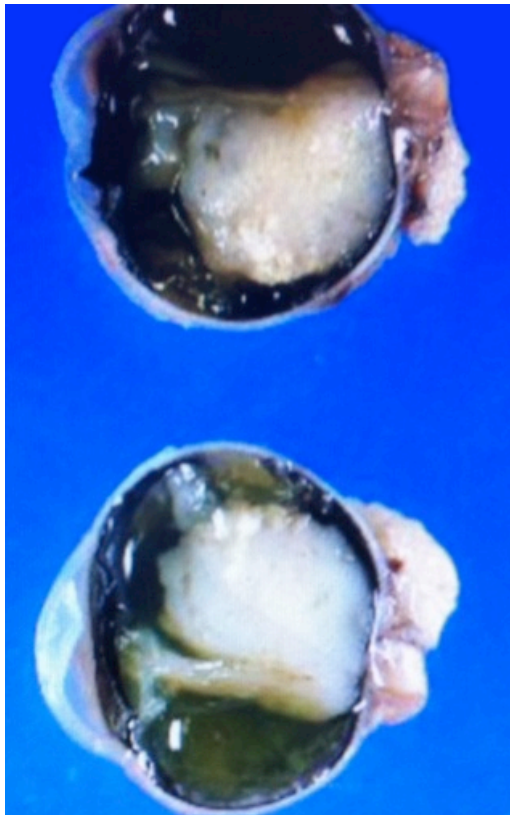

篩板への侵潤1mm
断端陰性
化学療法せず

網膜芽細胞腫

- 両眼性　3～4割
- 化学療法
- 眼球摘出
- 僚眼への発生の可能性
- 数ヶ月ごとの眼底検査が必須

スクリーニング機器

- Skiascopeの有用性
- やってる感を出せる
- これぐらいしかできない
- なんもわかんない
  ことが親にバレにくい

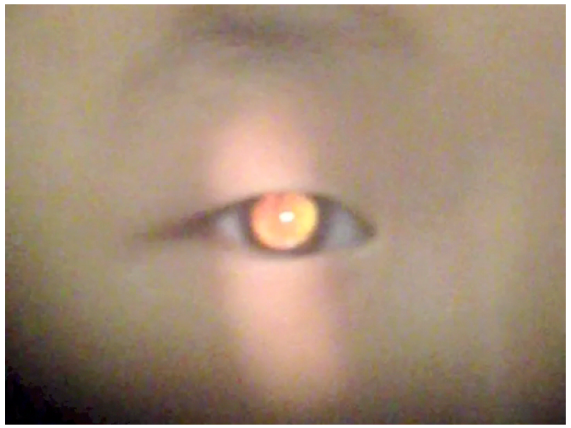

最近の新たな傾向

・小児の患者の受診動向がおかしい

小児科からの紹介初診患者

	0歳	1-2歳	3-5歳	6-15歳	全年齢
外斜視	5	24	20	13	62
内斜視	4	15	9	6	34
偽斜視	4	7	4	0	15
弱視	1	2	25	11	39
眼振	8	3	1	0	12
下垂	15	8	2	0	25
鼻涙管	11	2	1	0	14
白内障	2	1	1	5	9
霰粒腫	1	3	0	2	6
内反症	2	1	2	4	9
	98	90	95	74	357

埼玉県立小児医療センター　資料　2007

最近のあらたな傾向

- 屈折異常・弱視・斜視疑いが小児科から紹介されてくる
- しかも1歳〜2歳それ以下の患者が多い

- 小児科医の間にも弱視に対する認知が広まってきた
- 乳児にもできる検査を小児科医がするようになってきている

弱視スクリーニング

- Spot Vision Screener
- 屈折と斜視を測定

- 小児科で導入

SPOT

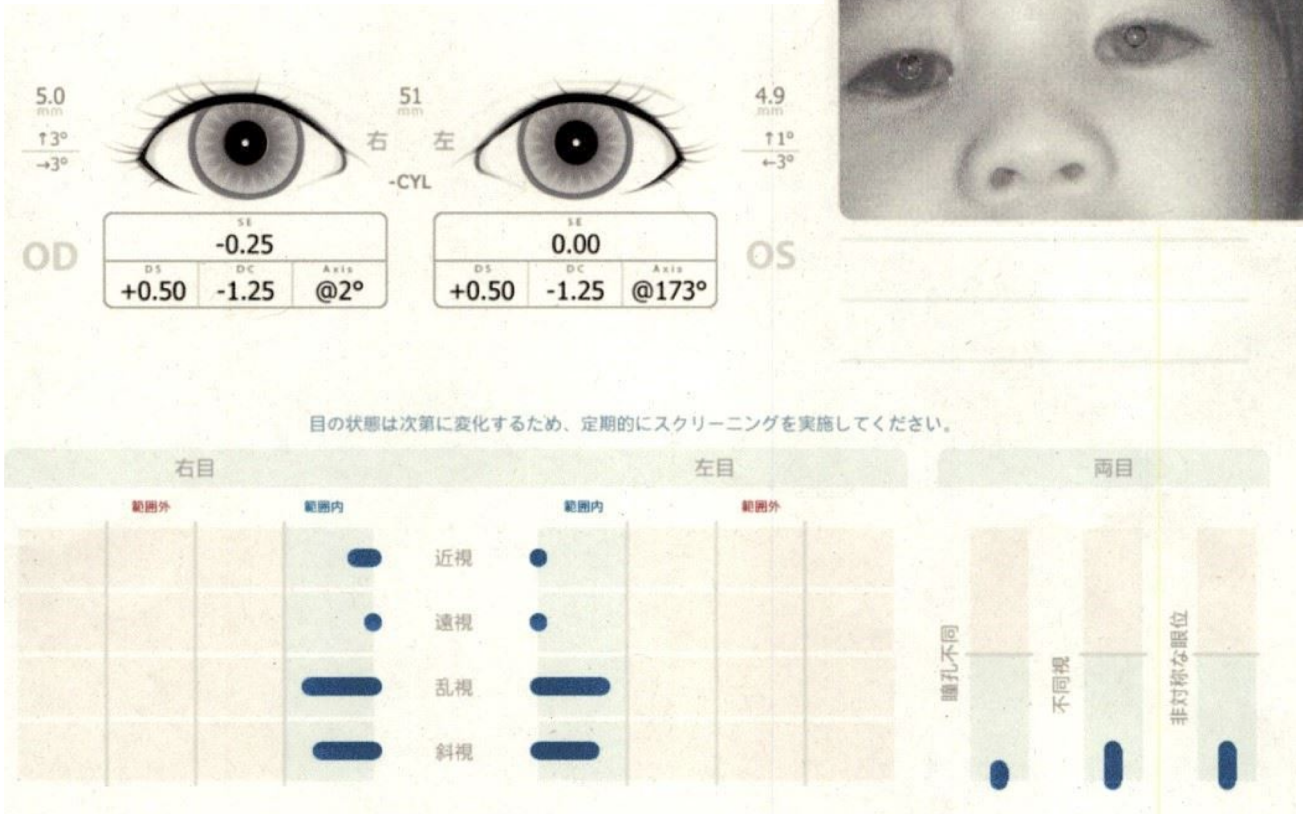
5.0
mm
↑3°
→3°
右
左
-CYL
51
mm
4.9
mm
↑1°
←3°
OD
SE
-0.25
DS
+0.50
DC
-1.25
Axis
@2°
SE
0.00
DS
+0.50
DC
-1.25
Axis
@173°
OS
目の状態は次第に変化するため、定期的にスクリーニングを実施してください。
右目
左目
両目
範囲外
範囲内
範囲内
範囲外
近視
遠視
乱視
斜視
瞳孔不同
不同視
非対称な眼位

症例5

- 10ヶ月　男児
- 斜視かもしれないので心配になって来院
- 目が寄っていることがある
- 既往歴なし
- 家族歴なし

SPOTを用いると

正常範囲内

偽斜視

・角膜反射に注目すると判別できる

正位	
内斜視	
偽斜視	

偽斜視

- 鼻側の眼球結膜がみえないことが原因
- 角膜反射に注目

- フラッシュをたいて写真を撮る

1歳女児

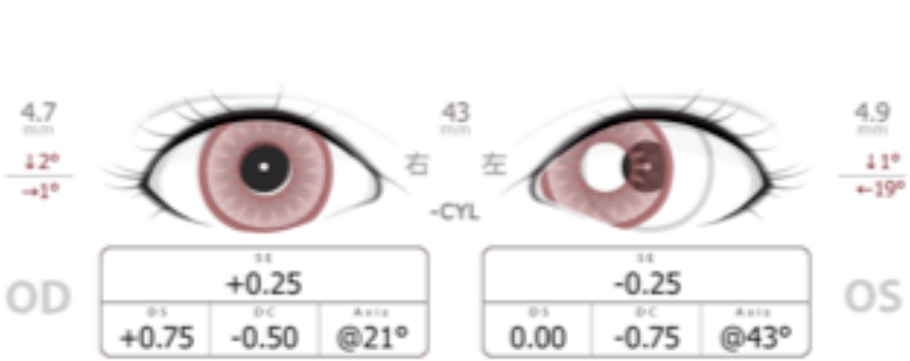

- 斜視 (左)

[片目の視線がずれている]

- 斜視

[両目の視線がそろっていない]

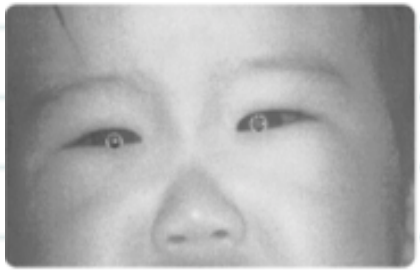

目の状態は次第に変化するため、定期的にスクリーニングを実施してください。

3歳男児

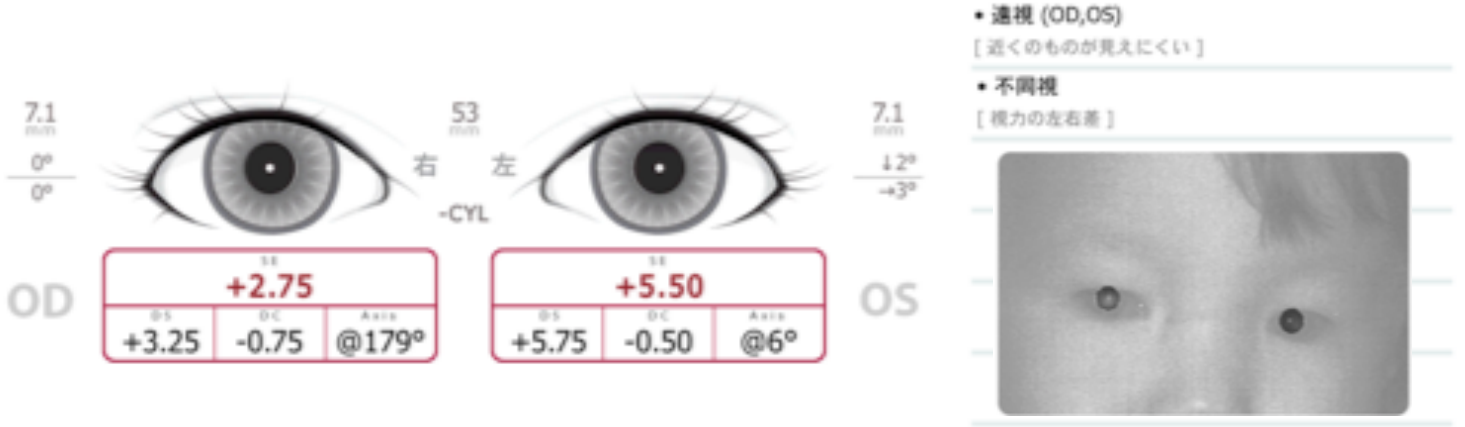
7.1
0°
0°
右
53
左
-CYL
7.1
↓2°
→3°
OD
+2.75
+3.25
-0.75
@179°
+5.50
+5.75
-0.50
@6°
OS
• 遠視 (OD,OS)
[近くのものが見えにくい]
• 不同視
[視力の左右差]

目の状態は次第に変化するため、定期的に視力スクリーニングを実施してください。
右目
左目
両目
範囲外
範囲内
範囲内
範囲外
近視
遠視
乱視
偏視
瞳孔不同
不同視
非対称な注視

弱視になる屈折異常

	0～1歳	1～2歳	2～3歳	3～4歳
近視	≧-5.00	≧-4.00	≧-3.00	≧-2.20
遠視 斜視なし	≧+6.00	≧+5.00	≧+4.50	≧+3.50
遠視 斜視あり	≧+3.00	≧+2.00	≧+1.50	≧+1.50
乱視	≧ 3.00	≧ 2.50	≧ 2.00	≧ 1.50

Preferred practice pattern. Amblyopia　http://www.aao.org/ppp

弱視になる不同視度

	0～1歳	1～2歳	2～3歳	3～4歳
近視	≧-4.00	≧-3.00	≧-3.00	≧-2.50
遠視	≧+2.50	≧+2.00	≧+1.50	≧+1.50
乱視	≧ 2.50	≧ 2.00	≧ 2.00	≧ 1.50

Preferred practice pattern. Amblyopia　http://www.aao.org/ppp

7ヶ月 男児

• 乱視 (OD,OS)
[焦点が合わない]

目の状態は次第に変化するため、定期的に視力スクリーニングを実施してください。

問題点

- 広すぎる陽性領域
- 7ヶ月 -3.0Dの乱視
  →眼鏡をスタートするか？
- 日本弱視斜視学会・日本小児眼科学会から、
  運用マニュアル

日本弱視斜視学会

Japanese Association for Strabismus and Amblyopia(JASA)

会員の方(専用)

小児科医向け Spot Vision Screener 運用マニュアル第1版を作成しました

カテゴリー: 医療保健関係　投稿日:2018年7月24日

小児診療に携わる皆様へ

手持ち自動判定機能付きフォトスクリーナー装置、Spot Vision Screener(SVS)の運用に関して、小児科と眼科のよりよい連携が進められるよう、関連学会としてマニュアル第1版を作成いたしましたのでご参照ください。
今後とも、小児眼科診療へのご理解とご協力を何卒よろしくお願い申し上げます。

小児科医向けSpot Vision Screener運用マニュアル Ver.1

具体例

年齢(月齢)	不同視	乱視	近視 (等価球面値)	遠視 (等価球面値)
6～12未満	5.0	スケール オーバー (>3.0)	スケール オーバー (>7.5)	スケール オーバー (>7.5)
12～36未満	1.5	3.0	5.0	3.0
36～72	1.5	2.0	2.0	2.5

小児科医向けSpot Vision Screener運用マニュアル Ver.1　2018

小児患者の診察

- スクリーニングが重要
- Skiascope
- Spot vision screener
- 離れて出来る検査でスクリーニングし、無駄に泣かせないことがwithコロナ時代の診療

第77回

日本弱視斜視学会総会

LOGIC & ART

2021. 7/2 – 3

東京国際フォーラム

会　　長：根岸貴志

名誉会長：村上　晶

（順天堂大学　眼科学教室）

http://77jasa.com

Withコロナ時代の斜視ケースレポート

症例

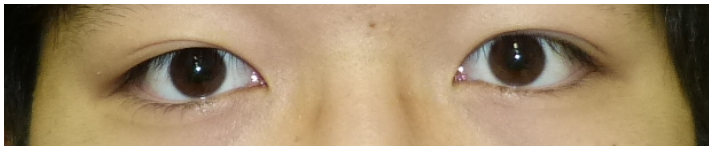

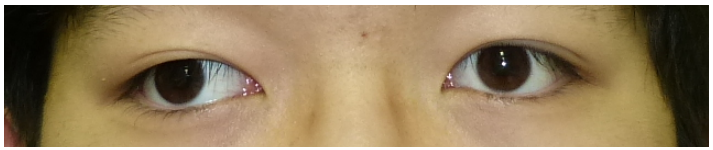

- 9歳男児
- ときどき眼位異常
- 視力正常
- 近見立体視
- 　Fly(+), 3/3, 8/9
- APCT 45ΔX(T)’ – 50ΔX(T)

斜視の種類

- 正位　　検査してもずれナシ
- 斜視　　ずれっぱなし
- 斜位　　検査するとずれるが戻せる
- 間欠性外斜視　　斜視と斜位が時間で混在

間欠性外斜視

- ✕　基本両眼視でときどき斜視
- ○　基本斜視で無理に両眼視



間欠性外斜視

両眼固視

- 無理に両眼固視を保つために内直筋に強い力を入れている

外斜視

- 本来の位置
- 筋がリラックスした状態
- 両眼固視が持続できない

間欠性外斜視

	利点	欠点
早期手術 5〜6歳	就学時の外見↑ 立体視維持 運動能力↑	再手術若干多い 手術に非協力的
待機手術 10歳頃	手術に協力的? 手術回数↓ 体力↑	無理な輻湊 物心・恐怖心↑ 立体視消失? 運動能力↓

手術

- 両眼外直筋後転が基本手技
- 近見斜視角＞遠見斜視角→内直筋前転
- 全身麻酔　3泊4日
- 眼帯なし
- 1週間は洗顔禁止　1ヶ月プール禁止
- 術前1ヶ月前に採血
- 退院後1w後・1M後・3ヶ月後に診察

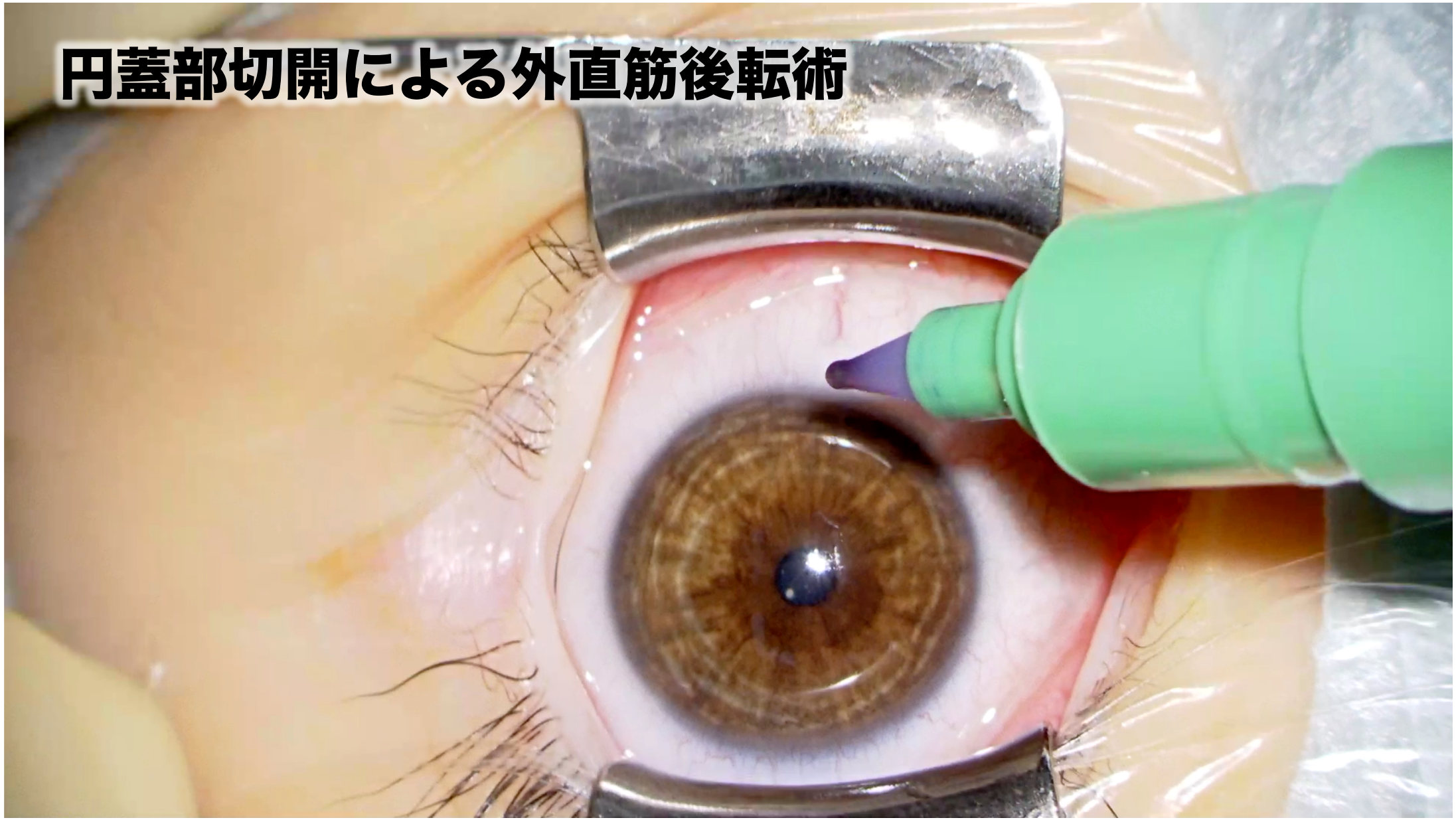
円蓋部切開による外直筋後転術

全身麻酔

- 術前評価:　2〜3回の眼位測定
- 1ヶ月前:全身検査 (採血/胸部X線/心電図)
- 入院日:　　午前入院
- 手術日:　　午前手術（火曜・金曜）
- 　　眼帯なし・点眼スタート
- 術翌日:　　眼位チェック
- 退院日:　　午前退院

局所麻酔

- 術前評価: 1～3回の眼位測定
- 3M以内: 全身検査（採血）
- 手術日:　午前手術（火曜）　終了後帰宅
- 術翌日:　午前外来で眼位チェック

外来フォロー

- １週間後
- １ヶ月後 →術後報告
- ３ヶ月後
- 半年ごと

- 最低2年は当院にて経過観察
- 必要に応じて再手術計画

症例

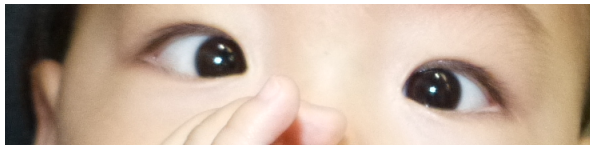

- 0歳7ヶ月男児
- 生後まもなくから斜視

- →　アトロピン屈折　眼底検査

症例5

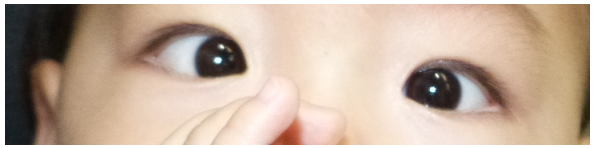

- 0歳7ヶ月男児
- 生後まもなくから斜視
- アトロピン屈折
  R <+4.00, -2.75, 157>
  L <+4.75, -0.50, 10>
- 眼底問題なし

治療

- アトロピンRef値の眼鏡処方
- 眼鏡下で内斜視が残存
- 3ヶ月経過→変化なし→手術

術後

- 術後眼鏡下でno shift

術前

術後



乳児の内斜視の治療方針

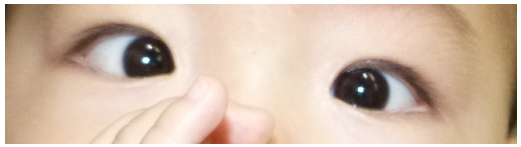

アトロピン

眼鏡装用

≧40Δ

<40Δ

0

2歳までに
正位化

乳児内斜視
早期手術

部分調節性
慎重適応

調節性内斜視

症例8

- 12歳　男児
- 半年前から一日のうち何時間か複視を自覚
- Fly (+) 3/3, 5/9
- APCTにて 6ΔET
- 変動が大きい

検査結果

- RV=LV=(1.2)
- AchR Ab→陰性
- Photo Review →Ortho〜ET
- 家庭で写真を撮ってもらうことに
- 一日ごとに、数時間のET・複視
- MaxでET 14Δ

正位の時間

斜視の時間

急性内斜視・輻湊痙攣

- 後天性発症
- 特発性・若年性
- 神経障害なし
- 変動の大きい内斜視
- 複視
- スマートフォンとの関連性

コロナ時代
#自宅待機
#PC #ゲーム
斜視

治療

手術

プリズム

注射

A型ボツリヌス毒素

- グラム陽性嫌気性桿菌であるClostridium botulinumの産生するタンパク質(Botulinum toxin)の一種
- 神経筋接合部でのアセチルコリンの放出を阻害する作用がある
- 医療用製剤として治療応用

ボツリヌス菌

- 海底や土壌に存在
- 高温や乾燥に強い芽胞を形成
- 漬け物・ハム・ソーセージなどの嫌気環境下で芽胞を発芽、増殖して毒素を産生する
- 蜂蜜中でも生存

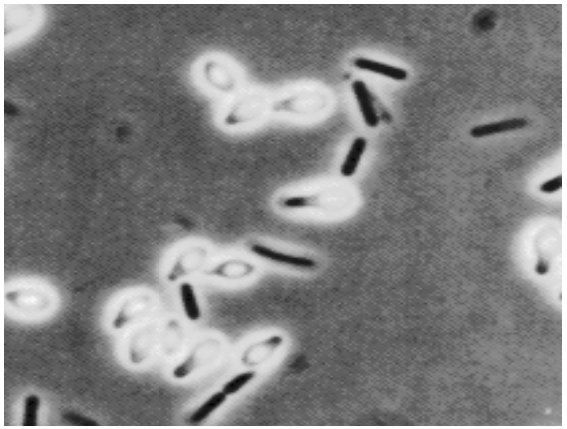

ボツリヌス毒素

- 比活性は自然界で最強
  (青酸カリの約30万倍)
- 抗原性の差によりA～G型の7種
- ボツリヌス治療に用いられるのは最も比活性が強いA型毒素

作用機序

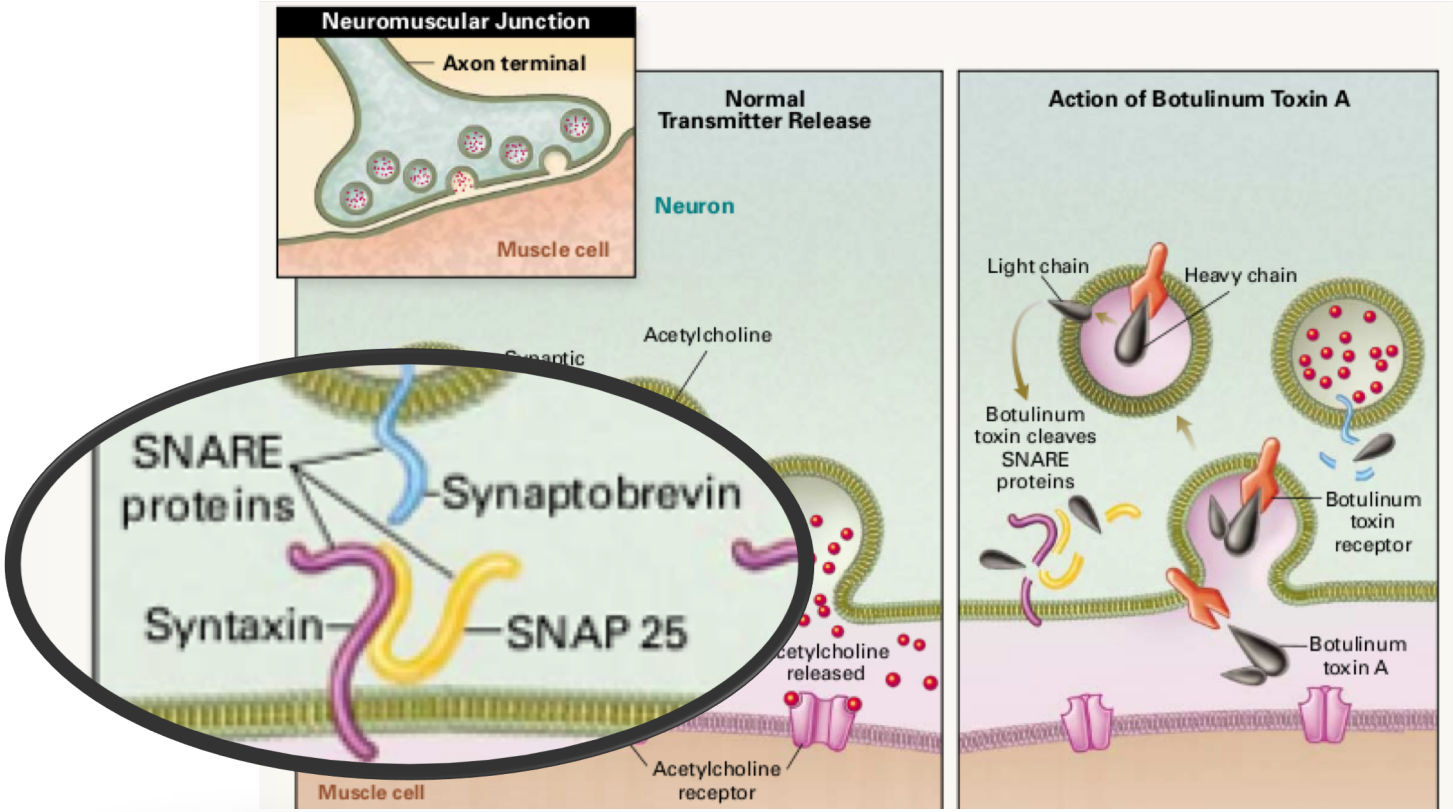

Rowland L.P. Stroke, spasticity, and botulinum toxin. N Engl J Med., 347(6):382-383, 2002.

Axonal Sprouting

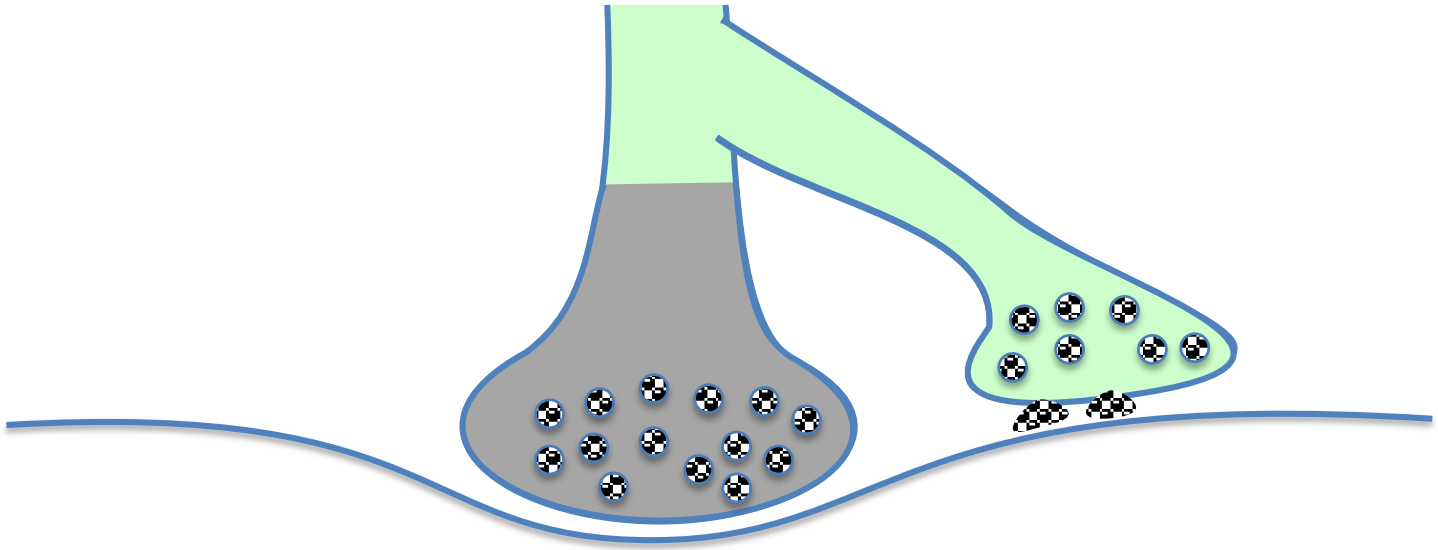

医療応用

- Alan Scott (眼科医, USA)
- 斜視治療を1960年代に猿で研究
- 1989年: FDA認可
- 眼瞼痙攣、斜頸などに
- 日本では1996年に　　に片側顔面痙攣に認可

施注の実際

- 筋電図計+施注針
- 2.5u/0.05ml
- 筋電図が反応
  →施注
- 失活処理

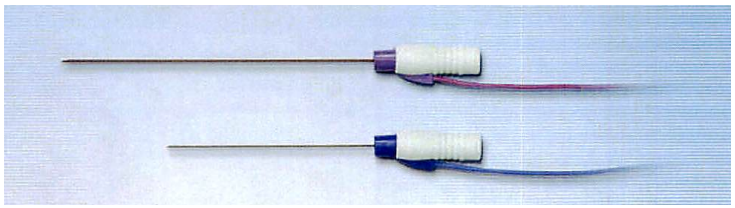

対象

- **2015年9月～2019年9月**
- **3ヶ月以上経過観察**
- **同一術者による連続症例**
- **診療録を後ろ向きに調査**
- **斜視角測定：近見30cmにて交代プリズム遮閉試験**(角度に変換して計算した後プリズムジオプトリー(Δ)に再変換)

投与

- 筋電図計と30G針電極を使用
- 投与量: 角度に応じて1.0単位から5.0単位まで増減
- 濃　度: 1バイアル50単位を0.5～2.0mlの生理食塩水に溶解

結果

- 対象者：104名
  (男性43名、女性61名)
- 初回投与時平均年齢
  36.1±22.2歳(12～84.8歳)
- 平均経過観察期間
  12.7±8.0ヶ月(3.2～45ヶ月)

結果

- 術前の平均斜視角
  23.2Δ±14Δ (0～114Δ)
- 総施注回数157回
  平均1.5回
  最大　4回

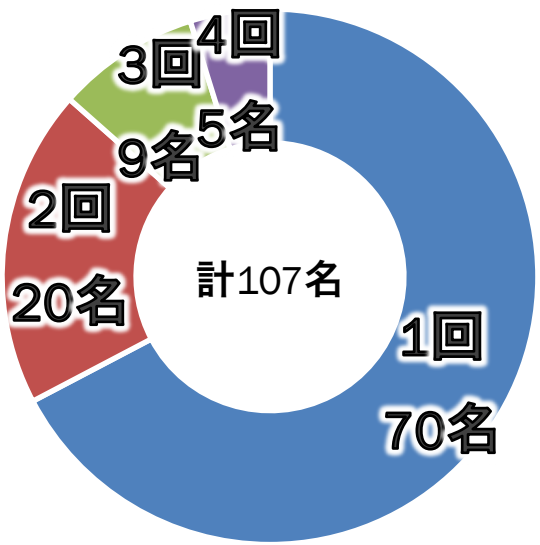

結果

- 内直筋: 146筋
- 外直筋:　　5筋
- 下直筋:　　2筋
- 上斜筋:　　1筋
- 下斜筋:　　3筋
- 筋移動術と同時投与: 7名

結果

投与前・後の斜視角(97名147回平均)

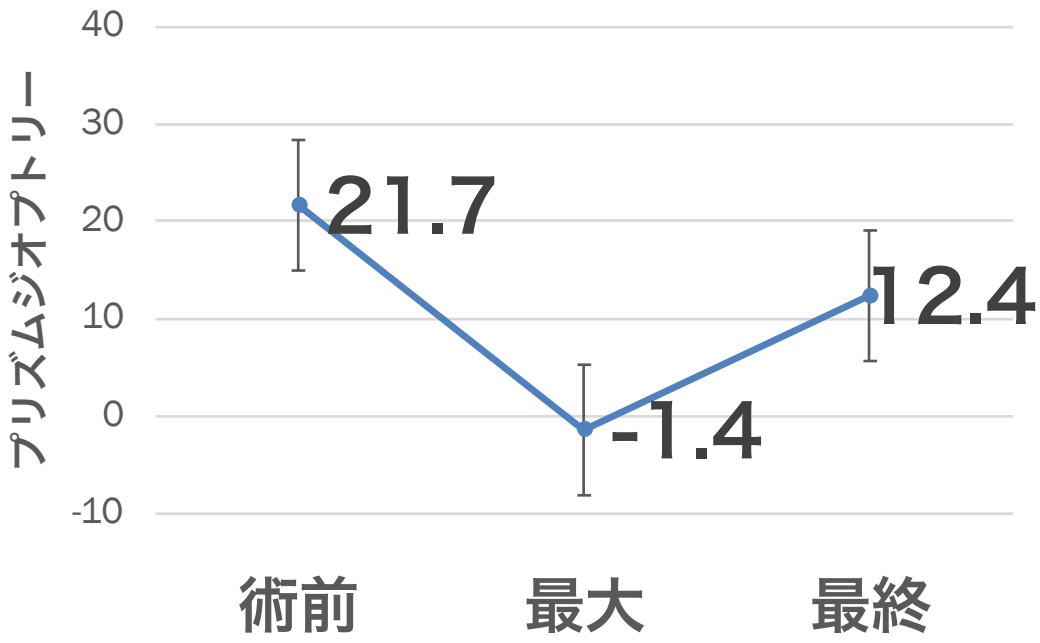

結果

全97名 (のべ147回)

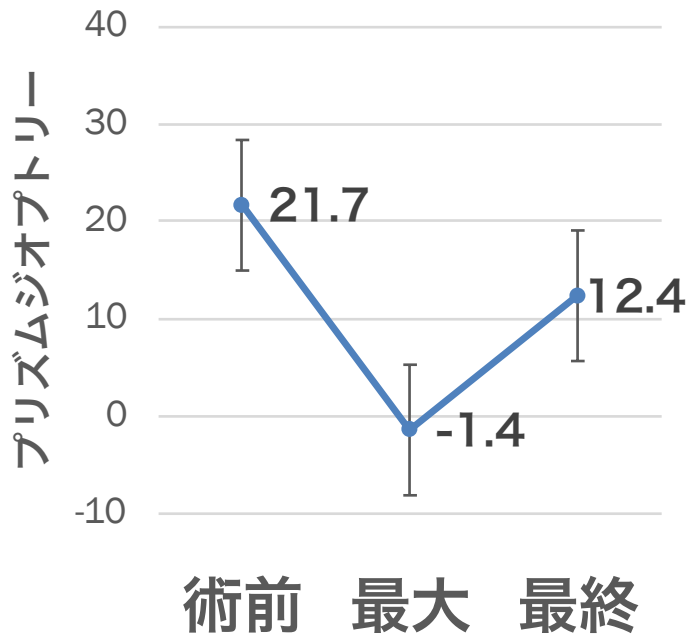

初回投与で完治(n=38)

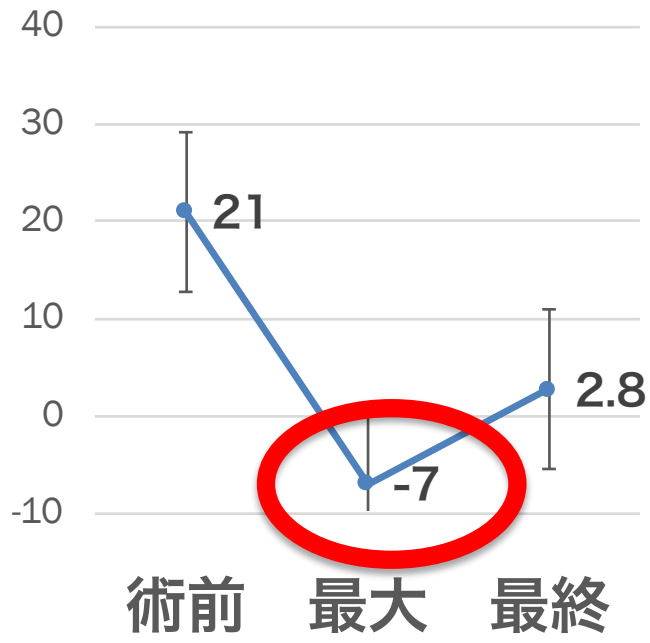

NEWS

- 2020年4月から処置点数 1500点
- 日本弱視斜視学会・日本神経眼科学会から「ガイドライン」
- 斜視手術50筋以上が施注医条件

急性内斜視

- 12歳　男児
- 半年前から一日のうち何時間か複視を自覚
- Fly (+) 3/3, 5/9
- APCTにて 6ΔET
- 変動が大きい

検査結果

- RV=LV=(1.2)
- AchR Ab→陰性
- Photo Review →Ortho〜ET
- 家庭で写真を撮ってもらうことに
- 一日ごとに、数時間のET・複視
- MaxでET 14Δ

正位の時間

斜視の時間

A型ボツリヌス毒素
左内直筋に施中
2.5u/0.05ml

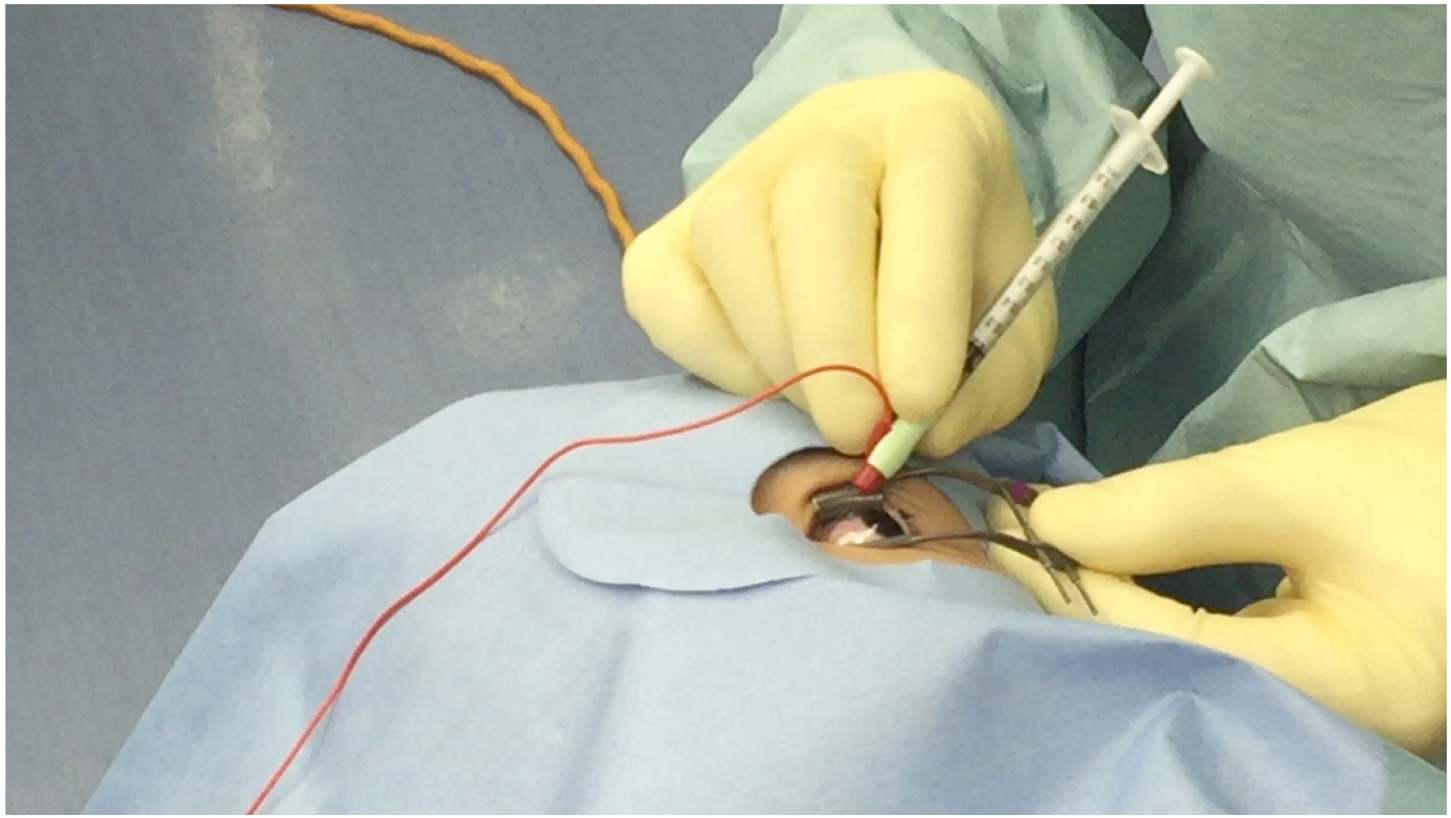

ボツリヌス毒素注射

- 術前 14Δ内斜視
- 2.5単位/0.05ml
- 直後内転障害・外斜視
- 1ヶ月後に正位
- 3年間正位が持続

2020.2現在

- 外来処置室
- オキシブプロカイン×3回
- リドカイン4%×3回
- ドレープなし　非清潔手袋
- 注射 (30秒)
- 術後点眼なし

進医療研究会

A型ボツリヌス毒素注射

利点	欠点
・早い　当日でも ・斜視角不安定症例にも施注可能 ・過矯正も戻る ・一時的効果 ・トライアル	・一時的効果であり持続しない ・効果不安定 ・一過性眼瞼下垂 ・一過性上斜視

医療ルネサンス №7334

「ボトックス注射」も選択肢

斜視の治療は、症状が重い場合、目を引っ張る筋肉を一度切除し、付け直すことで張力を調整する手術がメインになる。しかし、近年、日本でも、筋肉の力を弱める注射「ボトックス」が新たな選択肢として登場した。

ボトックスは、打った場所の神経伝達を邪魔する効果がある。まぶたや顔のけいれん治療、多汗症などが対象だったが、2015年6月から12歳以上の斜視にも使えるようになった。

東京都在住の高校3年B男さん(17)は、小学2年時の学校健診がきっかけで内斜視とわかった。中学に進む頃、物が二重に見える「複視」がよく起きるようになった。ちょうど思春期。鏡を見ては「目が寄ってるよな」と気になり始めた。学校行事で集合写真を撮られるのが、少し嫌になった。



ボトックス治療で内斜視が改善し、受験勉強に励むB男さん（本人提供）

近所の眼科の紹介で中学1年の5月、順天堂大眼科准教授の根岸貴志さんの診察を受けた。治療法として示されたのが、手術とボトックス治療だった。

ボトックス注射の効果が続くのは3～4か月程度とされるが、手術よりも身体的な負担は小さい。根岸さんはこう付け加えた。「まずは注射で手術後の生活を試してみたら」

B男さんは夏休みの終わりに、左目を内側に引っ張る内直筋に注射をしてもらった。ボトックスが斜視に使えるようになって2か月後のことだった。

効果はてきめん。複視はなくなり、見た目の問題も解消。自信を持って学校生活を送ることができるようになった。しかも効果は予想以上に長く続き、2回目の注射は1回目の4年半後の今年3月、高校3年になる直前だった。

大学受験を翌年に控え、手術で何かあったらという心配と、一度受けた治療という安心感、さらには適切な治療を勧めてくれた根岸さんへの信頼が、再びボトックス治療を受ける決め手になった。

斜視へのボトックス治療は今年4月から、それまでの薬剤料に加えて、注射の技術料にも公的医療保険が使えるようになった。ただし、日本眼科学会の専門医で、注射法の講習を受け、斜視手術の経験が一定数以上あることなどが算定条件とされた。安全性を確保するため、日本弱視斜視学会などが作成した治療の手引に基づいている。

根岸さんは「この治療は外斜視にはあまり有効ではない。内斜視でも目の位置が安定するまで時間がかかるなどの課題もある。どういう人に効果が長く続くかなどをさらに研究していきたい」と語る。

症状が改善し、受験勉強に励むB男さんは「注射の効果がいつまで続くかはわからないけれど、大学に入って落ち着いたら、今度は手術も考えてみたい」と話している。

＊過去記事はヨミドクターで

先進医療研究会

斜視

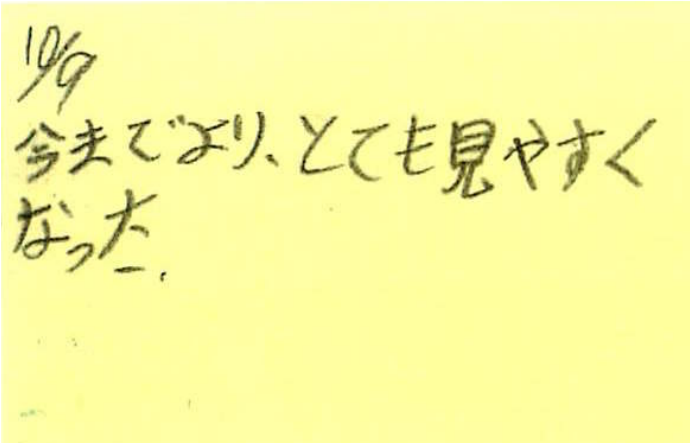

読売新聞
2020.7.29

A型ボツリヌス毒素注射

- A型ボツリヌス毒素による斜視治療は有効な症例も多いが、効果や戻りのばらつきが大きく、調整が難しい
- 治療手段のひとつとして、症例を選ぶことも必要

まとめ

- コロナに関わらず、治療の必要な患者さんは来院する
- 時代に合わせた診療スタイル
- コロナを言い訳にしない治療姿勢
- 待機的疾患と思われる斜視治療でも治療機会を提供し続けることが必要

第77回

日本弱視斜視学会総会

LOGIC & ART

2021. 7/2 – 3

東京国際フォーラム

会　　長：根岸貴志

名誉会長：村上　晶

（順天堂大学　眼科学教室）

http://77jasa.com

第77回

日本弱視斜視学会総会

LOGIC & ART

2021. **7/2 – 3**

東京国際フォーラム

演題募集スケジュール

2021. **1/7 – 3/16**

（延長なし）

http://77jasa.com

・ご清聴ありがとうございました

順天堂大学　根岸貴志